



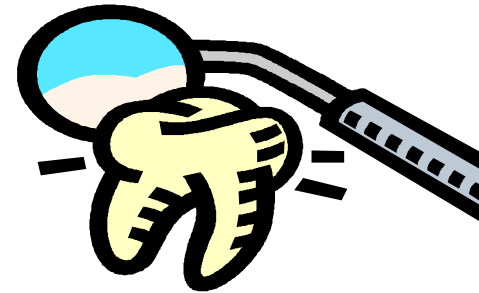Překvapení v ordinaci

Pacientka

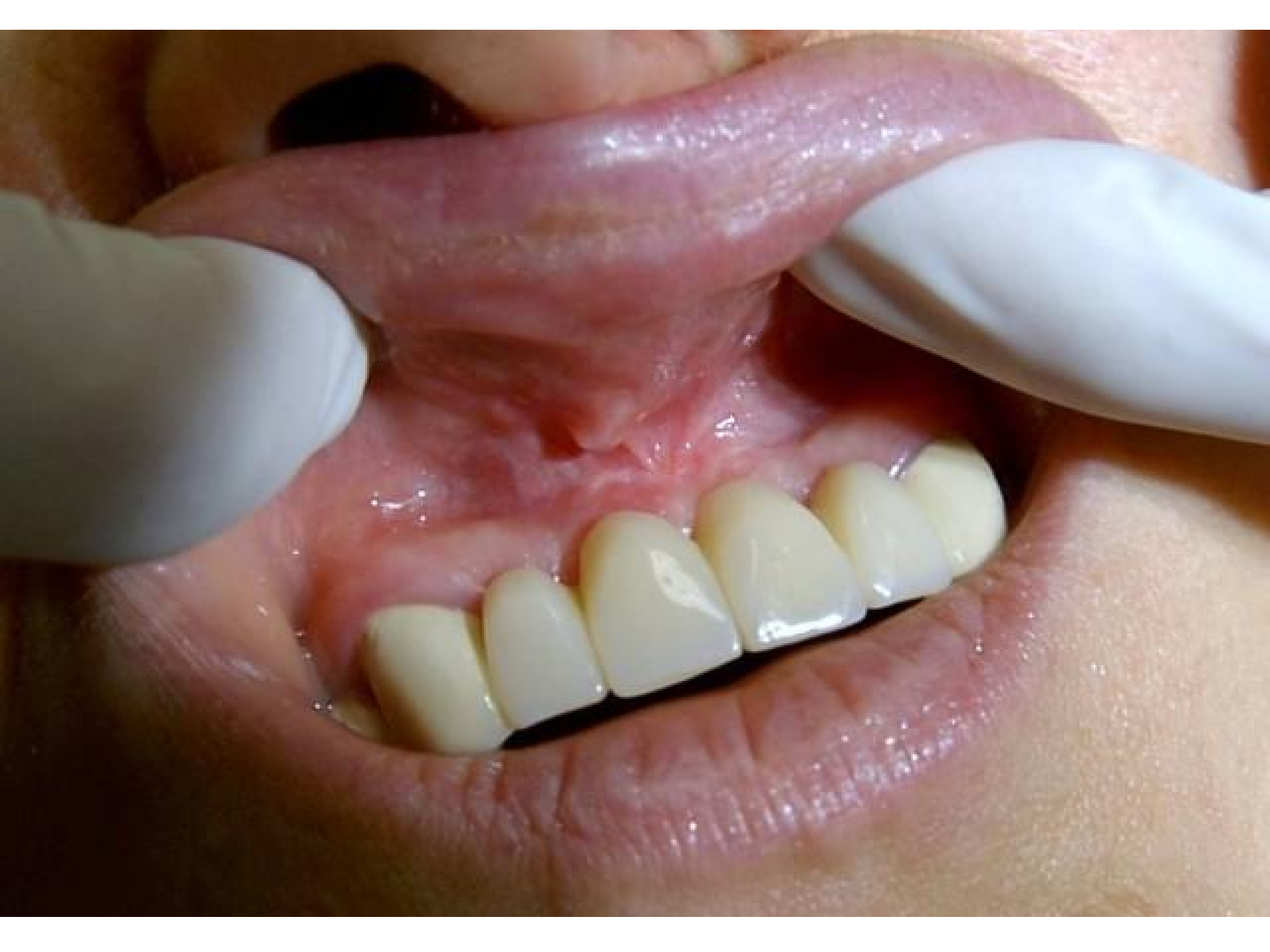

- **38 let, fyzicky dobře komponována, výška 175cm.**
- **V době naší epizody se léčila antikoagulační terapií, od listopadu 2007 Warfarinem 5mg denně pro prevenci flebotrombozy dolních končetin. Byla operována pro potíže s bolestivostí páteře a jako komplikace se vyvinula flebotromboza DK, udávala INR 2.**
- **Jinak bez potíží, nekuřačka.**

Pátek



- ...přichází na akutní ošetření, pro poskytnutí 1.pomoci.
- Nález: bolestivý otok v krajině uzdičky horního rtu, suspektní cizí těleso v měkké tkáni sliznice nad můstkem h.č. Vypadá to, že si též přihrává dráždění mezičlenem můstku.
- Stav trvá jeden den.
- Terapie stavu: v LA Supracainem rozstřížení tkáně, spíše incise a zároveň provedena frenulektomie labií sup., sutura, průběh klidný. Po sutuře nic nekrvácí.
- ATB: Duracef 500mg. 1 balení : 1 – 0 - 1/ denně.
- Pacientka poučena.

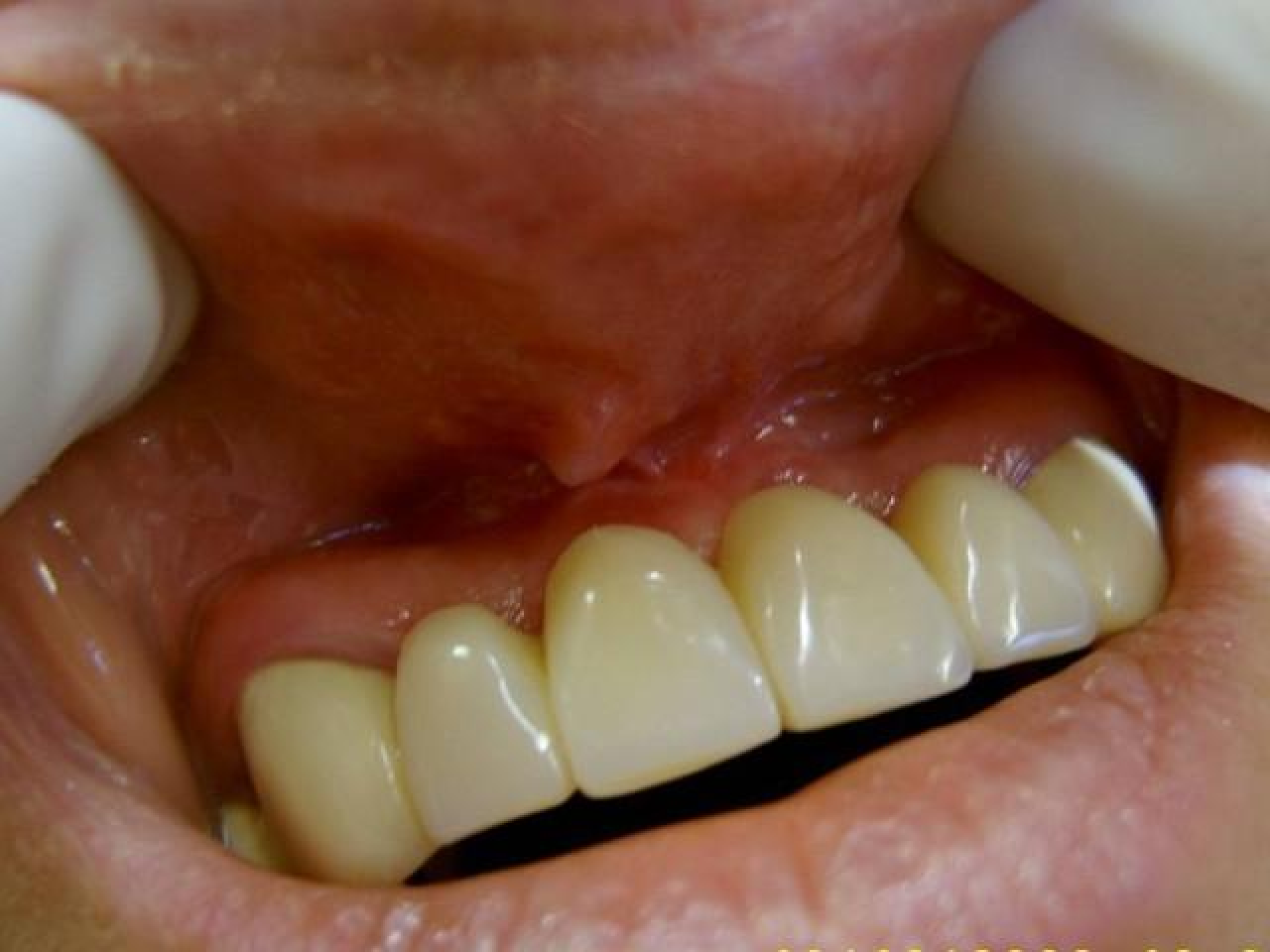

Pondělí

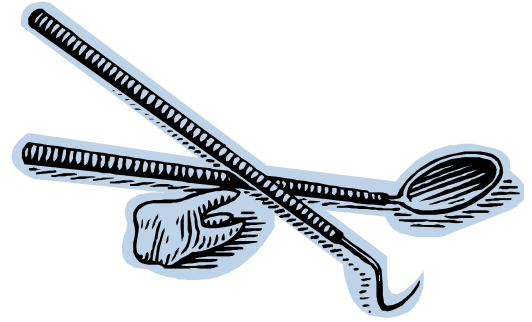


Kontrola:

- Sděluje.... V neděli večer začala rána krvácet...
- Nález: Mírné kapilární krvácení – zatím Traumacel prášek s tím, že má zjistit INR.
- Odběr u obvodní lékařky.

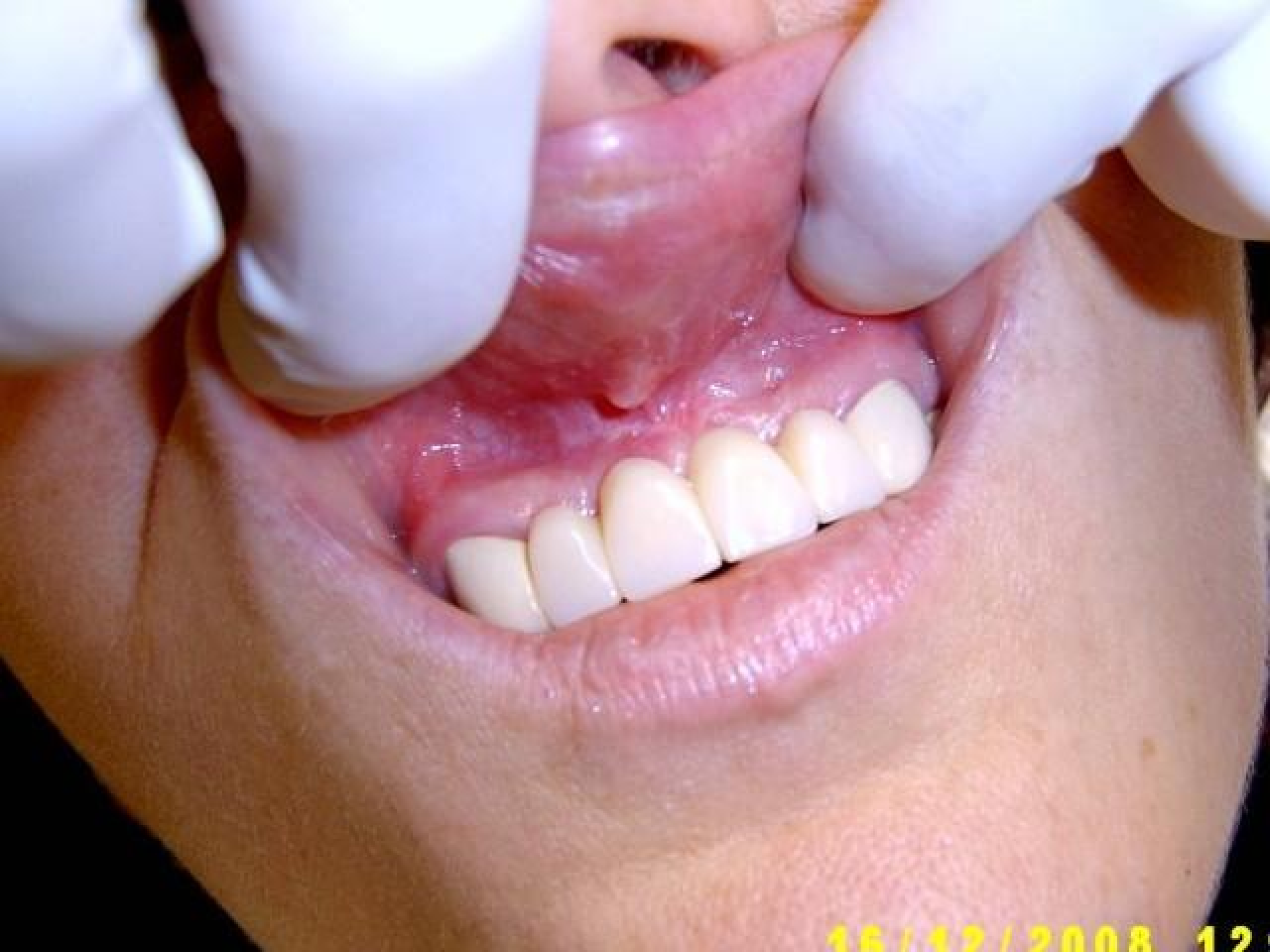

Středa



Kontrola:

- Potíže trvají dále, stále kapilární krvácení.
- V průběhu úterý zjištěno INR. **Je 6,5 !!**
- Navštívila cévního chirurga, který byl proti vysazení Warfarinu ale po konzultaci se stom. chir. oddělením v Liberci souhlasil s třídenním vysazením antikoagulační léčby.
- Důležité je chladit a neodstraňovat koagulum!
- Nález: Koagulum pod horním rtem, kapilární krvácení stále trvá.
- Pacientka je orientovaná, odpovídá přiměřeně, vcelku trpělivá i když je vidět, že stres se přece jenom trochu projevuje.



16/12/2008 12

Pátek

- **INR 2,33.** Kontrola: tkáně naprosto klidné, bez krvácení. Cítí se dobře, bez problémů.
- Warfarin bere 3mg denně. Stanovení INR bude častěji.



Závěr



- **Případ je raritou prací s pacientem o vysokém INR.**
- Došlo k souběhu několika nevýhodných faktorů. Užívání Warfarinu, pouze občasné kontroly INR, akutní stomatologická příhoda.
- Zajímavý byl názor cévního chirurga – nevysazovat.
- Nutná byla konzultace s pracovištěm, které má zkušenost s warfarizovanými pacienty – tj. stom. chir. Liberec. Doporučení jsme akceptovali – stav se rychle stabilizoval.
- V současné době je již bez Warfarinu a cítí se dobře.

Autor příspěvku:

MUDr. Ladislav Záruba

Stomatologická privátní ordinace Jižní 1903

470 01 Česká Lípa

www.stomatolog.cz/lzaruba

mail: l_zaruba@volny.cz

